

## НОВЫЕ ВОЗМОЖНОСТИ КОМПЛЕКСНОЙ ТЕРАПИИ АНОГЕНИТАЛЬНОЙ ПАПИЛЛОМАВИРУСНОЙ ИНФЕКЦИИ

М.Р. РАХМАТУЛИНА

### New potential of the complex therapy of anogenital papilloma viral infection

M.R. RAKHMATULINA

Об авторе:

М.Р. Рахматулина — ведущий научный сотрудник, и.о. заведующего отделом инфекций, передаваемых половым путем, ФГУ «ГНЦДК Минздравсоцразвития России», г. Москва, д.м.н.

Освещены вопросы этиологии и патогенеза папилломавирусной инфекции, современные представления о роли иммунных механизмов в развитии инфекционного процесса. Представлены результаты сравнительного клинического исследования по изучению эффективности и безопасности препарата ингаврон ( $\gamma$ -интерферон) в комплексной терапии аногенитальной папилломавирусной инфекции.

*Ключевые слова:* папилломавирусная инфекция, аногенитальные бородавки,  $\gamma$ -интерферон.

The article covers issues of etiology and pathogenesis of papilloma viral infection as well as current concepts of the role of immune mechanisms in the development of an infectious process. It also presents the results of a comparative clinical study of the efficacy and safety of Ingaron ( $\gamma$ -interferon) in the complex therapy of anogenital papilloma viral infection.

*Key words:* papilloma viral infection, anogenital warts,  $\gamma$ -interferon.

Аногенитальные бородавки являются одной из наиболее распространенных инфекций, передаваемых половым путем, и представляют собой заболевание, обусловленное вирусом папилломы человека (ВПЧ) и характеризующееся появлением экзофитных и эндофитных фиброэпителиальных разрастаний на коже и слизистых оболочках половых органов и периаанальной области.

По данным Всемирной организации здравоохранения, ежегодно в мире выявляется около 30 млн новых случаев генитальной папилломавирусной инфекции (ПВИ). Динамика эпидемиологического процесса распространения аногенитальных бородавок имеет устойчивую тенденцию к росту показателей заболеваемости. В Российской Федерации в 2008 г. данный показатель составил 38,5 на 100 000 населения, однако эти цифры скорее отражают неполную регистрацию заболевания, чем реальную заболеваемость по стране.

Выявляемость ВПЧ значительно варьирует в различных географических регионах и определяется поведенческими, социально-экономическими, медицинскими и гигиеническими факторами. Географические колебания характерны не только для показателя частоты выявляемости ПВИ, но и для распределения генотипов ВПЧ.

В настоящее время изолировано более 200 различных типов ВПЧ, из которых достаточно подро-

бно охарактеризованы 85 и частично — около 120 типов [1]. Наибольший научный и практический интерес представляет группа ВПЧ (около 45 типов), инфицирующих аногенитальную область, среди которых чаще идентифицируют генотипы 6, 11, 16, 18, 31, 33, 35, 44, 52. По мере изучения этиологии и патогенеза ПВИ выяснилось, что онкогенный потенциал папилломавирусов также существенно варьирует. По способности инициировать диспластические (предраковые) изменения и рак шейки матки ВПЧ условно разделяют на группы высокого, среднего и низкого риска возникновения опухолевой трансформации инфицированного эпителия. Типы ВПЧ 6, 11, 42, 43, 44 классифицируются исследователями как типы низкого риска развития рака шейки матки, ВПЧ 31, 33, 35, 52, 58 — среднего, ВПЧ 16, 18, 45, 48, 56 — высокого риска [2–6].

Клинические проявления ПВИ гениталий очень вариабельны. В настоящее время условно выделяют экзофитные и эндофитные формы кондилом, которые могут сочетаться между собой и, как правило, бывают обусловлены различными генотипами ВПЧ. Экзофитные формы ПВИ (аногенитальные бородавки или остроконечные кондиломы) считаются наиболее специфичным проявлением ПВИ и представляют собой фиброэпителиальные образования на поверхности кожи и слизистых оболочек, с тонкой ножкой, реже — широким основанием в виде одиночного узелка или в форме множественных выростов, напоминающих цветную капусту или пестушные гребни. Их поверхность покрыта многослойным плоским эпителием, нередко с ороговени-

ем. Наиболее частыми очагами локализации генитальных кондилом являются места возможной мацерации: малые половые губы, влагалище, препуциальная область, область ануса. В подлежащей соединительной ткани могут возникать явления воспаления, нарушение микроциркуляции и отеки, что способствует присоединению вторичной инфекции. Диагностика крупных остроконечных кондилом, как правило, затруднений не вызывает. Остроконечные кондиломы небольших размеров на шейке матки нередко можно диагностировать только при кольпоскопическом исследовании [7, 8].

Проявления ПВИ могут быть представлены также гистологическими разновидностями эндофитных кондилом (субклинических форм). Эндофитные формы ПВИ гениталий в литературе описаны как плоские кондиломы. Плоские кондиломы располагаются в толще эпителия и визуализировать их на шейке матки невооруженным глазом бывает возможно только в случае их ассоциации с остроконечными кондиломами или при выраженном ороговении. Поэтому незаменимыми в диагностике ПВИ являются кольпоскопический и цитоморфологический методы обследования [9, 10].

Латентная форма ПВИ не сопровождается морфологическими изменениями в инфицированной ткани, однако ДНК ВПЧ выявляется с помощью молекулярно-биологических методов. По данным разных исследователей, частота выявляемости данной формы заболевания варьирует от 11,4 до 42% среди всех форм ПВИ [3, 11].

Одним из наиболее важных факторов риска возникновения и персистенции ПВИ является неспособность иммунной системы распознать ВПЧ как чужеродный агент. Полагают, что манифестация болезни происходит в результате сложных взаимодействий макроорганизма и вируса на фоне функциональных изменений в иммунной системе организма — носителя инфекции, дисбаланса активности Th разных популяций и, как следствие, экспрессии цитокинов. Также важную роль в патогенезе заболевания играют генотип ВПЧ и физический статус нуклеиновых кислот вируса [12].

Клинические наблюдения, а также данные экспериментальных исследований свидетельствуют о ведущей роли иммунной системы в контроле возникновения, течения и исхода ПВИ. Участие иммунной системы в защите от инфицирования ВПЧ подтверждено при исследовании биоматериала, полученного от пациенток с иммунной недостаточностью различной природы. При этом было установлено, что выявляемость цервикальной интраэпителиальной неоплазии (CIN) и ПВИ в 2—4 раза выше у ВИЧ-позитивных женщин в сравнении с ВИЧ-негативными, а заболеваемость CIN и генитальными бородавками у женщин на фоне иммуносупрессии после трансплантации почки возрастает в 16 раз [13—15].

Широкому распространению репликации и диссеминации вирусов в период первичного инфицирования противостоят различные факторы естественной противовирусной резистентности организма. Среди них следует упомянуть способность клеток многослойного плоского эпителия мочевого тракта к постоянному слущиванию и обновлению, продукцию интерферонов, способность ограничивать процесс диссеминации вирусов в пределах зоны поражения, а также действие натуральных киллеров (NK-клеток) и макрофагов.

В литературе имеются сведения об изменении показателей иммунитета у пациентов с ПВИ гениталий. Исследователями подтверждено, что локальный дисбаланс антигенпрезентирующей способности цервикального эпителия при CIN и раке шейки матки сопровождается изменениями активности клеточного звена иммунной системы, в частности активацией цитотоксических лимфоцитов. При этом показано, что цитотоксическое действие Т-лимфоцитов направлено на уничтожение клеток CIN III, презентующих белки E6 и E7 ВПЧ типа 16 [11]. Взаимодействие ВПЧ и организма человека при разных формах поражения гениталий варьируемо и затрагивает многие компоненты иммунитета на системном и локальном уровнях. При этом наблюдаются пролиферация, хемотаксис, активация и изменение соотношения иммунокомпетентных клеток различных популяций, повышение или снижение уровня экспрессии цитокинов.

Центральную роль в регуляции иммунного ответа играют цитокины — большая группа растворимых факторов межмолекулярного взаимодействия, в которую входят интерфероны, интерлейкины, факторы роста. Способностью к продукции цитокинов обладают различные клетки, однако наиболее существенную регуляторную и эффекторную роль в противовирусной защите играют клетки, находящиеся в прямом контакте с вирусом.

Система интерферона (INF) является наиболее важным компонентом естественной резистентности человека. INF представляют собой гетерогенный класс белков, продуцируемых в ответ на воздействие различных агентов (индукторов) и способных подавлять репродукцию широкого круга микроорганизмов. INF выполняют функцию защиты организма от проникновения чужеродной генетической информации и поддержания гомеостаза. Они являются также эффективными иммуномодуляторами и могут оказывать на иммунную систему как стимулирующее, так и ингибирующее влияние в зависимости от дозы и продолжительности воздействия на организм [16—18]. В основе противовирусной активности INF лежит способность, с одной стороны, индуцировать состояние резистентности к репликации вирусов в инфицированных клетках, которые имеют рецепторы к INF, с другой — активировать иммунные клетки. Противовирусное действие

INF при ПВИ может проявляться опосредованно, через регуляцию функциональной активности иммунных клеток и продукцию цитокинов. Неспецифическую противовирусную защиту организма обеспечивает система INF, которые выделяются в отдельную группу семейства цитокинов.

Обычно INF группируют в два типа. Тип I, также известный как вирусный INF, включает  $\alpha$ -INF (лейкоцитарный),  $\beta$ -INF (фибробластный) и  $\omega$ -INF. Тип II, известный как иммунный, включает  $\gamma$ -INF, обладающий уникальными иммунорегулирующими свойствами, которые особенно важны для развития врожденного ответа хозяина на микробные инфекции. Кроме того, он играет роль в защите против вирусной инфекции, особенно при долговременном контроле вирусных инфекций [19]. На уровне отдельных клеток  $\gamma$ -INF обладает прямой активностью против ВПЧ, ингибируя экспрессию его ранних генов и в целом репликацию ВПЧ. Эта активность проявляется при воздействии на различные типы клеток и может превосходить противовирусное действие других интерферонов.

На уровне организма человека помимо прямого противовирусного действия  $\gamma$ -INF способствует удалению вируса и посредством других механизмов. Например, через активацию экспрессии гена хемокина RANTES, генов адгезивных молекул ICAM-1 и VCAM-1, которые играют ключевую роль в хемотаксисе лейкоцитов в очаг вирусного воспаления и взаимодействия вирусинфицированных клеток и клеток иммунной системы. Также  $\gamma$ -INF способен вызвать значительную продукцию окиси азота в макрофагах, что играет ключевую роль в антивирусной иммунной защите.

В настоящее время основным направлением в лечении ПВИ является деструкция клинических проявлений заболевания. Однако существующие на сегодняшний день методы лечения больных аногенитальными бородавками не всегда достаточно эффективны, вследствие чего становится актуальной проблема частых рецидивов, возникающих в связи с реинфицированием или реактивацией процессов репликации вируса, выщеплением его генома из хромосомы человека и переходом в активное состояние. Одним из наиболее значимых факторов риска рецидивирования ПВИ является снижение иммунной защиты организма. Это обстоятельство диктует необходимость поиска новых методов и средств терапии.

Известно, что большинство типов инфицированных вирусом клеток способно синтезировать  $\alpha$ -INF и  $\beta$ -INF в процессе вирусной инфекции. Однако синтез  $\gamma$ -INF индуцируется митогенными или антигенными стимулами и только в некоторых клетках иммунной системы, что недостаточно для достижения выраженного синергичного противовирусного ответа. Таким образом, представляется перспективным изучение эффективности деструктивной терапии

аногенитальных бородавок в сочетании с применением  $\gamma$ -INF, что и определило цель нашего исследования.

Под наблюдением находились 30 больных женского пола с диагнозом аногенитальные бородавки, которые при рандомизации были разделены на две группы (группу А и группу В) по 15 в каждой. В группу А вошли пациентки в возрасте от 18 до 44 лет (средний возраст 26,4 года), в группу В — больные в возрасте от 18 до 29 лет (средний возраст 23,1 года). Длительность заболевания варьировала от 1,5 до 3,5 лет у пациенток группы А и от 2 до 3 лет — у пациенток группы В.

Все пациентки, включенные в исследование, имели не менее двух рецидивов аногенитальных бородавок в течение года, предшествующего началу исследования. При этом обострения заболевания регистрировались в период от 2 нед. до 6 мес. после лечения. Согласно данным анамнеза 4 (26,7%) пациентки группы А ранее проводили химическую деструкцию аногенитальных бородавок, 7 (46,7%) — криодеструкцию, 1 (6,6%) — лазерную деструкцию, 3 (20%) — химическую и криодеструкцию. Среди пациенток группы В 5 (33,3%) больных ранее проводили химическую деструкцию аногенитальных бородавок, 7 (46,7%) — криодеструкцию, 2 (13,4%) — лазерную деструкцию, 1 (6,6%) пациентка применяла противовирусные препараты.

Согласно результатам физикального осмотра зона папилломатозных высыпаний находилась в области вульвы (на слизистой оболочке малых половых губ) у 6 (40%) пациенток группы А и 8 (53,3%) пациенток группы В, в области задней спайки — у 4 (26,6%) пациенток группы А и 5 (33,3%) пациенток группы В, на внутренней поверхности больших половых губ — у 3 (20%) пациенток группы А и 1 (6,7%) пациентки группы В, в области наружного отверстия уретры — у 1 (6,7%) пациентки группы А. Сочетанное поражение слизистой оболочки малых половых губ и задней спайки наблюдалось у 1 (6,7%) пациентки группы А, слизистой оболочки малых половых губ и наружной поверхности больших половых губ — у 1 (6,7%) пациентки группы В (рис. 1).

У всех пациенток, включенных в исследование, диагноз аногенитальные бородавки был подтвержден идентификацией ВПЧ в биоматериале методом полимеразной цепной реакции. При этом генотипы ВПЧ 16, 18 были обнаружены у 3 (20%) больных группы А и у 4 (26,6%) пациенток группы В; генотипы 31, 33 — соответственно у 2 (13,3%) и 4 (26,6%) пациенток, ВПЧ общий — у 9 (60%) и у 7 (46,7%) соответственно. У 1 (6,7%) больной из группы А был идентифицирован ВПЧ 16, 18 в ассоциации с ВПЧ 31, 33 (рис. 2).

Всем пациентам была проведена криодеструкция аногенитальных бородавок. Применялся криоаппарат Erboсryo (Erbe, Германия); использовался жидкий азот. Лечение проводилось без

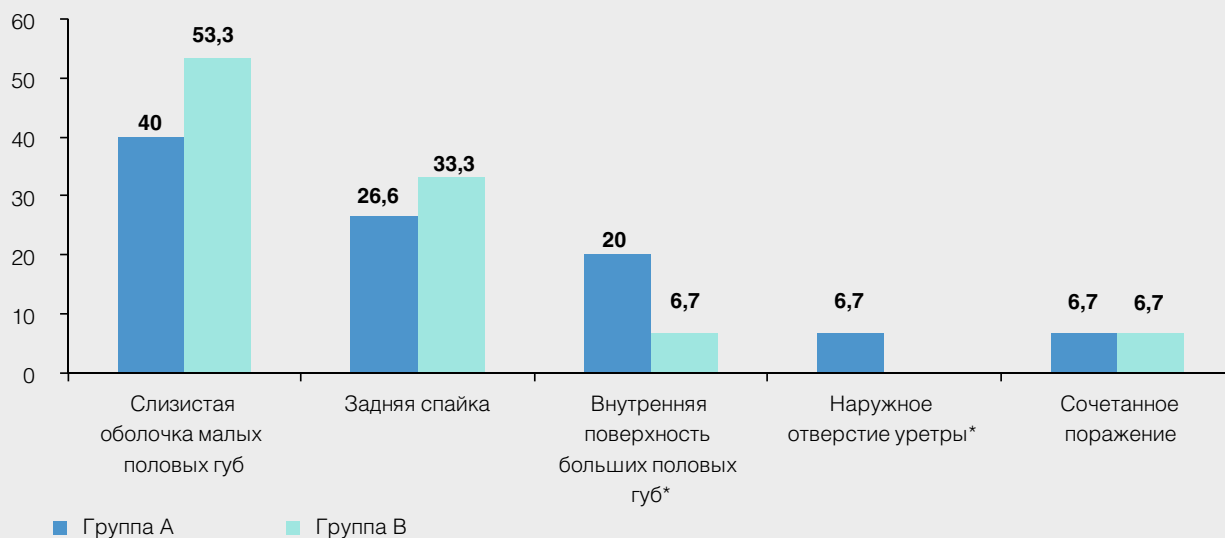


Рис. 1. Локализация аногенитальных бородавок у пациенток исследуемых групп (\* $p < 0,05$ )

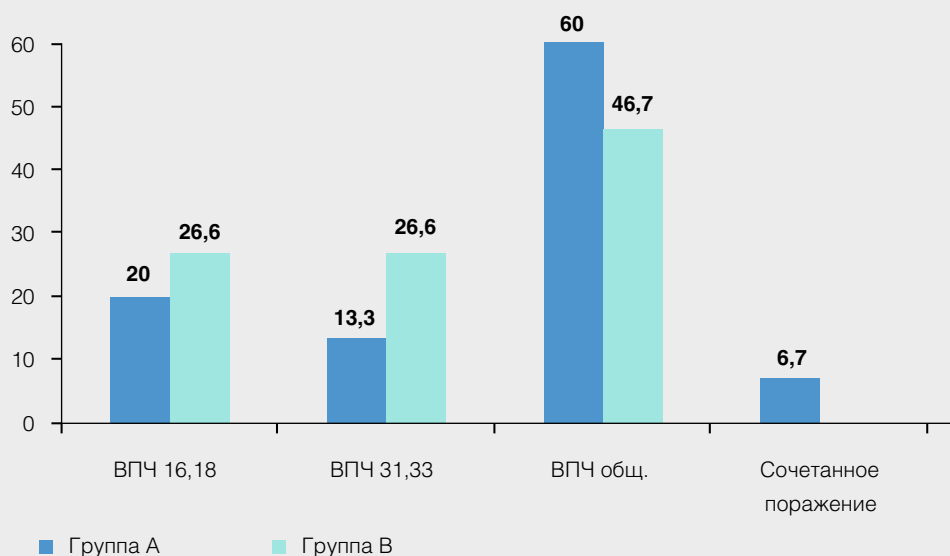


Рис. 2. Частота выявления генотипов ВПЧ у пациенток исследуемых групп

обезболивания, однократно, амбулаторно. Криодеструкции подвергались аногенитальные бородавки, расположенные в области наружных мочеполювых органов (вульвы, влагалища, наружного отверстия уретры). Лечебное воздействие продолжалось 1—3 мин. Распространение зоны промораживания за пределы видимого патологического очага составляло 3—5 мм. Осложнения непосредственно

в процессе проведения сеанса криовоздействия и во время дальнейшего наблюдения отсутствовали. Выраженных болевых ощущений непосредственно в процессе криовоздействия и сразу после него не отмечалось, больные испытывали незначительный дискомфорт, проходивший самостоятельно в течение 10—15 мин. по окончании процедуры.

Пациентки группы А после проведения сеанса криодеструкции получали терапию препаратом ингарон (γ-ИНФ) по 100 000 МЕ 1 раз в сутки через день. Курс лечения составлял 5 инъекций. Введение исследуемого препарата осуществлялось в амбулаторных условиях.

После курса терапии эффективность лечения оценивалась на 11, 40 и 100-й день исследования.

Согласно данным табл. 1 и 2 рецидив аногенитальных бородавок был зарегистрирован у 1 (6,7%) пациентки группы А на визите 4. Рецидивов заболевания на визитах 3 и 5 у пациенток группы А выявлено не было. В группе В на визите 3 не было выявлено ни одного рецидива заболевания. На визитах 4 и 5 были зарегистрированы рецидивы аногенитальных бородавок у 2 (13,3%) и 5 (33,4%) пациенток соответственно, при этом высыпания в большинстве наблюдений локализовались на слизистой оболочке малых половых губ. У 1 (6,7%) пациентки были вы-

явлены папилломатозные высыпания на слизистой оболочке боковых стенок влагалища, при этом до терапии аногенитальные бородавки локализовались только на слизистой оболочке вульвы. Рецидивы заболевания у 4 пациенток были обусловлены реакцией ВПЧ типов 16, 18, у 4 — ВПЧ общим.

Таким образом, у пациенток группы В по сравнению с пациентками группы А достоверно чаще были зарегистрированы рецидивы аногенитальных бородавок на момент завершения исследования ( $p < 0,05$ ). Корреляционной зависимости частоты рецидивов заболевания от типа вируса выявлено не было.

В исследовании оценивались безопасность и переносимость препарата ингарон. При этом не было выявлено клинически значимых изменений общего анализа крови и биохимических показателей после лечения. При терапии препаратом ингарон у 1 пациентки через 12 ч. после первой инъекции были зарегистрированы гриппоподобные симптомы (сла-

Таблица 1

Результаты лечения пациенток группы А

Локализация поражений	Количество пациенток		Рецидив аногенитальных бородавок					
			11-й день исследования (визит 3)		40-й день исследования (визит 4)		100-й день исследования (визит 5)	
			абс.	%	абс.	%	абс.	%
Наружное отверстие уретры	1	6,7	0		0		0	
Малые половые губы	6	40	0		0		0	
Большие половые губы	3	26,6	0		0		0	
Задняя спайка	4	20	0		1	6,7	0	
Малые половые губы и задняя спайка	1	6,7	0		0		0	
Всего	15	100	0		1	6,7	0	

Таблица 2

Результаты лечения пациенток группы В

Локализация поражений	Количество пациенток		Рецидив аногенитальных бородавок					
			11-й день исследования (визит 3)		40-й день исследования (визит 4)		100-й день исследования (визит 5)	
			абс.	%	абс.	%	абс.	%
Малые половые губы и область клитора	8	53,3	0		2	13,3	3	20
Большие половые губы	1	6,7	0		0		0	
Задняя спайка	5	33,3	0		0		1	6,7
Малые половые губы и большие половые губы	1	6,7	0		0		0	
Боковые стенки влагалища	0		0		0		1	6,7
Всего	15	100	0		2	13,3	5	33,4

бость, незначительный озноб), которые разрешились самостоятельно через 24 ч.

На основании полученных данных можно сделать вывод об эффективности применения препарата ингарон в лечении аногенитальных бородавок и предотвращении рецидивов заболевания. После терапии положительные результаты были достигнуты у 93,3% больных. Частота рецидивов составила 6,7%, у пациенток группы сравнения этот показатель равнялся 46,7%. Отсутствие серьезных нежелательных явлений свидетельствует о хорошей переносимости и безопасности терапии препаратом ингарон.

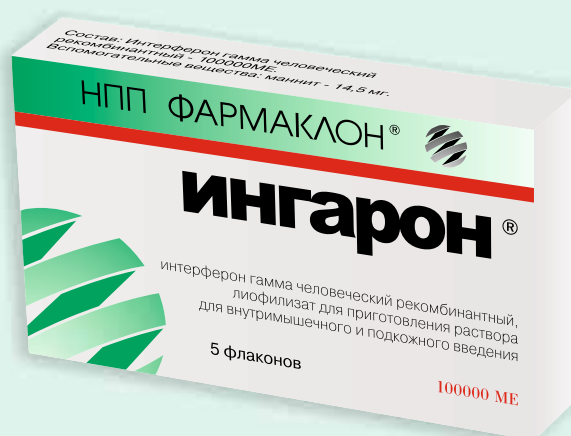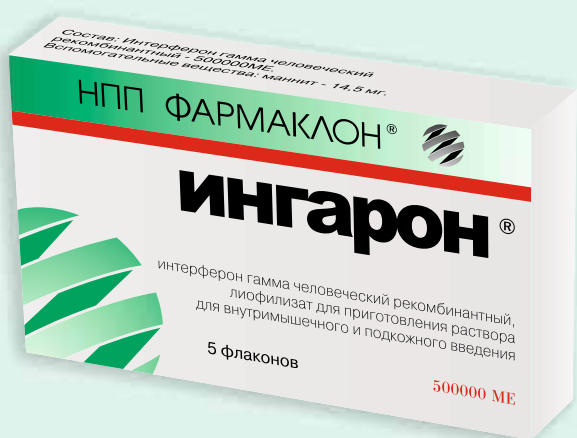Таким образом, включение в терапию аногенитальных бородавок препарата ингарон целесообразно и позволит существенно повысить эффективность лечения.

### Литература

1. Laurent R., Kienzler J.L. Epidemiology of HPV infections. *Clin Dermatol* 1985 Oct–Dec; 3(4): 64–70.
2. Bonnez W., Reichman R.C. Papillomaviruses. In: Mandell G.L., Bennett J.E., Dolin R., eds. *Mandell, Douglas, and Bennett's Principles and Practice of Infectious Diseases*. Philadelphia, Pa: Churchill Livingstone 1990; 1387–1400.
3. Beutner K.R., Tyring S. Human papillomavirus and human disease. *Am J Med*. 1997 May 5; 102(5A): 9–15.
4. Alani R.M., Munger K. Human papillomaviruses and associated malignancies. *J Clin Oncol* 1998 Jan; 16(1): 330–7.
5. Greenlee R.T., Hill-Harmon M.B., Murray T. Cancer statistics, 2001. *CA Cancer J Clin* 2001 Jan–Feb; 51(1): 15–36.
6. Mineta H., Ogino T., Amano H.M. Human papilloma virus (HPV) type 16 and 18 detected in head and neck squamous cell carcinoma. *Anticancer Res* 1998 Nov–Dec; 18(6B): 4765–8.
7. Ferenczy A., Mitao M., Nagai N. Latent papillomavirus and recurring genital warts. *N Engl J Med* 1985; 313: 784–788.
8. Koutsky L.A., Kiviat N.B. Genital human papillomavirus. In: Holmes K.K., Mardh P.A., Sparling P.F., et al, eds. *Sexually Transmitted Diseases*. 3rd ed. New York, NY: McGraw Hill, Co; 1999; 347–359.
9. Дубенский В.В. Клинико-эпидемиологические особенности папилломавирусной инфекции и методы лечения. *Рос. журн. кож. и венер. болезней*. 2001; 1: 51–56.
10. Коломеец Л.А., Уразова Л.Н., Севастьянова Н.В. и др. Клинико-морфологические аспекты цервикальной папилломавирусной инфекции. *Вопр. онкол.* 2002; 1: 43–46.
11. Киселев В.И., Киселев О.И. Этиологическая роль вируса папилломы человека в развитии рака шейки матки: генетические и патогенетические механизмы. Цитокины и воспаление. 2003; 2; 4: 31–38.
12. Кубанов А.А. Результаты генотипирования вируса папилломы человека при скрининговом исследовании в Московском регионе. *Вестн. дерматол. и венерол.* 2005; 1: 51–55.
13. Роговская С.И. Папилломавирусная инфекция гениталий: роль интерферонов в патогенезе и лечении. *Гинекология*. 2003; 5: 16–21.
14. Савочкина А.Ю., Телешева Л.Ф., Плеханова Е.В. и др. Особенности некоторых показателей иммунитета репродуктивного тракта у женщин с генитальной инфекцией. *Актуальные вопросы современной науки: Тез. докл. Самара, 2001*; 67.
15. Соколовский Е.В., Игнатовский А.В. Иммуномодулирующая терапия папилломавирусной инфекции. *Вопр. гинекол. акуш. и перинатол.* 2005; 4; 4: 27–30.
16. Долгушин И.И., Телешева Л.Ф., Савочкина А.Ю. и др. Провоспалительные цитокины цервикального секрета и сыворотки крови у женщин с генитальной инфекцией. *Журн. микробиол.* 2004; 4: 43–45.
17. Дубенский В.В. Интерфероны в комплексном лечении остроконечных кондилом. *ЗППП*. 1996; 10: 28.
18. Роговская С.И. Папилломавирусная инфекция гениталий: роль интерферонов в патогенезе и лечении. *Гинекология*. 2003; 5: 16–21.
19. Cantin E., Tanamachi B., Openshaw H. Gamma interferon (IFN-gamma) receptor null-mutant mice are more susceptible to herpes simplex virus type 1 infection than IFN-gamma ligand null-mutant mice. *J Virol* 1999 Jun; 73(6): 5196–200.



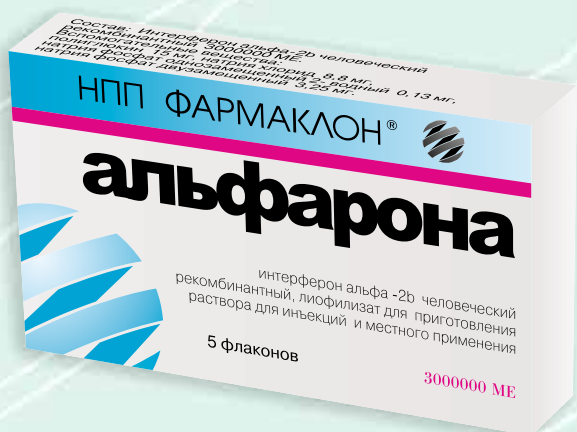## Достижения молекулярной биологии и генетики врачам для здоровья пациентов



Новая дозировка

### Ингарон – интерферон гамма человеческий рекомбинантный

- хронический вирусный гепатит В
- хронический вирусный гепатит С
- ВМЧ/СПИД инфекция
- туберкулез легких
- онкология
- генитальная герпесвирусная инфекция
- опоясывающий лишай
- урогенитальный хламидиоз
- лечение хронического простатита в комплексной терапии
- лечение аногенитальных бородавок (вирус папилломы человека) и предотвращение рецидива заболевания



Интерферон альфа-2b по доступной цене