

Опыт комплексной терапии аногенитальных (венерических) бородавок

М.Р. Рахматулина

Experience of the combined therapy of anogenital (venereal) warts

M.R. RAHMATULINA

об авторе: ►

М.Р. Рахматулина — д.м.н., ведущий научный сотрудник, и. о. заведующего отделом инфекций, передаваемых половым путем, ФГБУ «ГНЦДК» Минздравсоцразвития России, Москва

В статье освещены вопросы этиологии и патогенеза папилломавирусной инфекции, современные представления о роли иммунных механизмов в развитии инфекционного процесса. Представлены результаты сравнительного клинического исследования по изучению эффективности и безопасности препарата Ингарон (γ -интерферон) в комплексной терапии аногенитальной папилломавирусной инфекции.

Ключевые слова: **папилломавирусная инфекция, аногенитальные бородавки, γ -интерферон.**

The article covers issues of ethiology and pathogenesis of papilloma viral infection, modern perceptions of the role of immune mechanisms in the development of the infection process. Were submitted results of the comparative clinical research for the study of efficiency and safety of Ingaron substance (γ -interferon) in the comprehensive therapy of the anogenital papilloma viral infection.

Key words: **papilloma viral infection, anogenital carbuncles, γ -interferon.**

■ Вирус папилломы человека (ВПЧ) является представителем рода папилломавирусов (*Papillomavirus*), который в свою очередь относится к семейству паповавирусов (*Papovaviridae*) и является ДНК-содержащим.

Папилломавирусы — одна из наиболее гетерогенных групп вирусов, критерием дифференцировки которых является степень генетического родства вирусов по данным молекулярной гибридизации: она может колебаться от 10 до 85%. Известные типы папилломавирусов человека сходны по своей генетической структуре. Генетический материал вируса представлен кольцевой двухцепочечной молекулой ДНК длиной около 8000 пар оснований.

Успехи молекулярной биологии предоставили исследователям возможность не только судить о присутствии вируса в ткани бородавок, кондилом, опухолевых образований, но и провести разделение папилломавирусов на типы и проследить связь типа вируса с заболеванием той или иной локализации.

К настоящему времени известно более 200 различных типов ВПЧ, из них достаточно хорошо оха-

рактеризованы 85 и частично — около 120 типов. При этом наибольший научный интерес представляет группа ВПЧ (около 45 типов), инфицирующая аногенитальную область [1—4].

По мере изучения этиологии и патогенеза папилломавирусной инфекции (ПВИ) удалось установить, что онкогенный потенциал папилломавирусов существенно варьирует. По способности инициировать диспластические (предраковые) изменения и рак шейки матки ВПЧ условно разделяют на группы «высокого», «среднего» и «низкого» риска возникновения опухолевой трансформации инфицированного эпителия. Типы ВПЧ 6, 11, 42, 43, 44 были классифицированы исследователями как типы «низкого риска» развития рака шейки матки, ВПЧ 31, 33, 35, 52, 58 — «среднего», типы 16, 18, 45, 48, 56 — «высокого» риска.

По данным ВОЗ, 50—80% населения инфицировано ВПЧ, но лишь 1—2% из них имеют клинические проявления. В 2010 г. в России было зарегистрировано 32,7 случая заболевания аногенитальными бородавками на 100 000 населения. Согласно данным официальной статистики, за последние 5 лет не отмечено

существенной динамики в уровне заболеваемости (в 2005 г. — 32,1 на 100 000 населения), однако результаты клинических исследований свидетельствуют о его неуклонном росте.

ПВИ наиболее часто регистрируется у лиц молодого возраста, имеющих большое число половых партнеров. Выявляемость ВПЧ значительно варьирует в различных этнико-географических регионах и определяется поведенческими, социально-экономическими, медицинскими, гигиеническими факторами. Географические колебания характерны не только для частоты выявляемости ВПЧ, но и для распределения генотипов ВПЧ.

Известно, что риск заражения ПВИ зависит от сексуального поведения: он повышается при раннем начале половой жизни и у лиц, ведущих активную половую жизнь с частой сменой половых партнеров. Наиболее уязвимой в отношении инфицирования является возрастная группа от 18 до 29 лет, в которой регистрируются высокие интенсивные показатели заболеваемости аногенитальными бородавками, составляющие в общей структуре ИППП 55—65% [5, 6].

Клинические проявления ПВИ гениталий очень вариабельны. В настоящее время принято выделять клиническую, субклиническую и латентную формы аногенитальной ПВИ. Также условно выделяют экзофитные и эндофитные формы кондилом, которые, как правило, обусловлены различными серотипами ВПЧ и могут сочетаться между собой либо наблюдаться изолированно. Экзофитные формы ПВИ в клинической практике определяют как аногенитальные бородавки либо остроконечные кондиломы, являющиеся наиболее специфичным проявлением ПВИ.

Остроконечные кондиломы представляют собой фиброэпителиальные образования, локализирующиеся на поверхности кожи и слизистых оболочек в виде одиночного узелка или в форме множественных выростов. Поверхность высыпаний, как правило, покрыта многослойным плоским эпителием, нередко с ороговением. Наиболее частыми очагами локализации генитальных кондилом являются места возможной мацерации: малые половые губы, влагалище, область ануса. В подлежащей соединительной ткани могут возникать явления воспаления, нарушение микроциркуляции и отеки, что способствует присоединению вторичной инфекции. Диагностика крупных остроконечных кондилом не вызывает затруднений, однако образования небольших размеров на слизистой оболочке влагалища и шейки матки нередко можно диагностировать только при кольпоскопическом исследовании.

В ряде случаев кондиломы, локализирующиеся на наружных половых органах, трансформируются в опухоль Бушке — Левенштейна с экзо- и эндофитным ростом и способностью к пенетрации в подлежащие ткани.

Клинические проявления ПВИ также могут быть представлены гистологическими разновидностями эндофитных кондилом (плоских, инвертирующих и атипических), которые носят название субклинических форм. Плоские кондиломы располагаются в толще эпителия, и визуализировать их на шейке матки невооруженным глазом возможно только при выраженном ороговении. В связи с этим незаменимыми в диагностике ПВИ являются кольпоскопический и цитоморфологический методы обследования.

Латентная форма инфекции не сопровождается морфологическими изменениями в инфицированной ткани, и ДНК ВПЧ выявляется лишь с помощью молекулярно-биологических методов. По данным разных исследователей, частота выявляемости латентной формы варьирует от 11,4 до 42% среди всех форм ПВИ, и основная доля случаев самостоятельной элиминации ВПЧ из организма приходится на данную форму ПВИ [7, 8].

Одним из наиболее важных факторов риска возникновения и персистенции ПВИ является неспособность иммунной системы распознавать ВПЧ как чужеродный агент. Полагают, что манифестация болезни происходит в результате сложных взаимодействий макроорганизма и вируса на фоне функциональных изменений в иммунной системе организма — носителя инфекции, дисбаланса активности Th разных популяций и, как следствие, экспрессии цитокинов. Также важную роль в патогенезе заболевания играют генотип ВПЧ и физический статус нуклеиновых кислот вируса [9].

Участие иммунной системы в защите от инфицирования ВПЧ подтверждено при исследовании биоматериала, полученного от пациенток с иммунной недостаточностью различной природы. При этом установлено, что выявляемость цервикальной интраэпителиальной неоплазии (CIN) и ПВИ в 2—4 раза выше у ВИЧ-позитивных женщин в сравнении с ВИЧ-негативными, а заболеваемость CIN и генитальными бородавками у женщин на фоне иммуносупрессии после трансплантации почки возрастает в 16 раз [10, 11].

В литературе имеются сведения об изменении показателей иммунитета у пациентов с ПВИ гениталий. Исследователями подтверждено, что локальный дисбаланс антигенпрезентирующей способности цервикального эпителия при CIN и раке шейки матки сопровождается изменениями активности клеточного звена иммунной системы, в частности активацией цитотоксических лимфоцитов. При этом показано, что цитотоксическое действие Т-лимфоцитов направлено на уничтожение клеток CIN III, презентующих белки E6 и E7 ВПЧ типа 16 [12]. Взаимодействие ВПЧ и организма человека при разных формах поражения гениталий вариабельно и затрагивает многие компоненты иммунитета на системном и локальном уровнях. При этом наблюдаются пролиферация, хемотаксис, акти-

вазия и изменение соотношения иммунокомпетентных клеток различных популяций, повышение или снижение уровня экспрессии цитокинов.

Центральную роль в регуляции иммунного ответа играют цитокины — большая группа растворимых факторов межмолекулярного взаимодействия, в которую входят интерфероны, интерлейкины, ростовые факторы. Способностью к продукции цитокинов обладают различные клетки, однако наиболее существенную регуляторную и эффекторную роль в противовирусной защите играют клетки, находящиеся в прямом контакте с вирусом.

Система интерферона (INF) является наиболее важным компонентом естественной резистентности человека. INF представляют собой гетерогенный класс белков, продуцируемых в ответ на воздействие различных агентов (индукторов) и способных подавлять репродукцию широкого круга микроорганизмов. INF выполняют такие функции, как защита организма от проникновения чужеродной генетической информации и поддержание гомеостаза. Они являются также эффективными иммуномодуляторами и могут оказывать на иммунную систему как стимулирующее, так и ингибирующее действие в зависимости от дозы и продолжительности воздействия на организм [13, 14].

INF обычно группируют в два типа. Тип I INF, также известен как вирусный INF, включает α -INF (лейкоцитарный), β -INF (фибробластный) и ω -INF. Тип II INF, известный как иммунный, включает γ -INF, который обладает уникальными иммунорегулирующими действиями, являющимися особенно важными во врожденном ответе хозяина на микробные инфекции. Он также играет роль в защите против вирусной инфекции, особенно в долговременном контроле вирусных инфекций [15].

На уровне отдельных клеток INF- γ обладает прямой активностью против ВПЧ, ингибируя экспрессию его ранних генов и в целом репликацию вируса простого герпеса. Эта активность проявляется на различных типах клеток и может превосходить антивирусное действие других интерферонов.

На уровне организма человека помимо прямого противовирусного действия INF- γ способствует удалению вируса и через другие механизмы, например, через активацию экспрессии гена хемокина RANTES, генов адгезивных молекул ICAM-1 и VCAM-1, которые играют ключевую роль в хемоаттракции лейкоцитов в очаг вирусного воспаления и взаимодействуют между инфицированными вирусом клетками и клетками иммунной системы. INF- γ также способен вызвать значительную продукцию окиси азота в макрофагах, что играет ключевую роль в антивирусной иммунной защите.

В настоящее время основным направлением в лечении ПВИ является деструкция клинических проявлений заболевания. Однако существующие на сегод-

няшний день методы лечения больных аногенитальными бородавками не всегда достаточно эффективны вследствие проблемы частых рецидивов, возникающих в связи не только с реинфицированием, но и с реактивацией процессов репликации вируса, выщеплением его генома из хромосомы человека и переходом в активное состояние. Одним из наиболее значимых факторов риска рецидивирования ПВИ является снижение иммунной защиты организма. Это обстоятельство диктует необходимость поиска новых методов и средств терапии.

Известно, что большинство типов вирусинфицированных клеток способно синтезировать INF- α и INF- β в процессе вирусной инфекции. Однако синтез INF- γ индуцируется митогенными или антигенными стимулами и только в некоторых клетках иммунной системы, что недостаточно для достижения выраженного синергичного противовирусного ответа. Таким образом, представляется перспективным изучение эффективности деструктивной терапии аногенитальных бородавок в сочетании с применением INF- γ , что и определило цель нашего исследования.

Материал и методы

Под наблюдением находились 30 женщин с диагнозом «аногенитальные (венерические) бородавки», которые при рандомизации были разделены на две группы — А и Б по 15 человек в каждой. Средний возраст больных группы А составил 26,4 года, группы Б — 23,1 года. Длительность заболевания варьировала от 1,5 до 3,5 лет у пациенток группы А и от 2 до 3 лет — у пациенток группы Б.

Все пациентки, включенные в исследование, имели не менее двух рецидивов аногенитальных бородавок в течение года, предшествующего началу исследования. При этом рецидивы заболевания регистрировались в период от 2 нед. до 6 мес. после проведенного лечения.

У всех пациенток, включенных в исследование, диагноз «аногенитальные (венерические) бородавки» был подтвержден идентификацией ВПЧ методом полимеразной цепной реакции из биоматериала. Генотипы ВПЧ 16, 18 были обнаружены у 3 (20%) пациенток группы А и у 4 (26,6%) пациенток группы Б, генотипы 31, 33 — соответственно у 2 (13,3%) и 4 (26,6%), ВПЧ общий — у 9 (60%) и 7 (46,7%) соответственно. У 1 (6,7%) пациентки группы А был идентифицирован ВПЧ 16, 18 в ассоциации с ВПЧ 31, 33 (рис. 1).

Всем пациенткам, включенным в исследование, была проведена однократная криодеструкция («Erbosyo», Erbe, Германия) аногенитальных бородавок. Пациентки группы А после проведения сеанса криодеструкции получали терапию препаратом Ингарон (INF- γ) по 100 000 МЕ подкожно 1 раз в сутки через день. Курс лечения включал 5 инъекций. Введение исследуемого препарата осуществлялось в амбула-

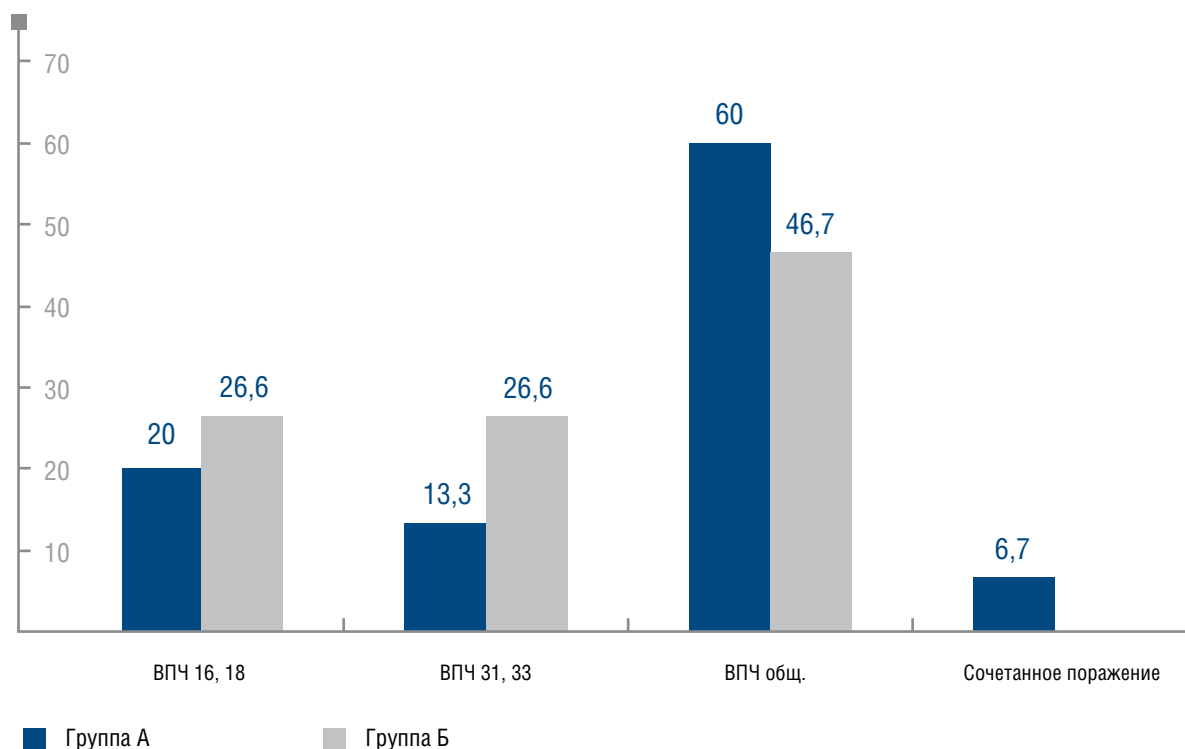


Рис. 1. Частота выявления различных генотипов ВПЧ у пациенток исследуемых групп

торных условиях. Пациенткам группы Б проводилась только деструкция аногенитальных бородавок.

После курса терапии эффективность лечения оценивалась на 11-, 40- и 100-й день исследования.

Результаты

Согласно результатам физикального осмотра, локализация папилломатозных высыпаний находилась в области вульвы у 6 (40%) пациенток группы А и 8 (53,3%) пациенток группы Б, в области задней спайки — у 4 (26,6%) и 5 (33,3%) соответственно, на внутренней поверхности больших половых губ — у 3 (20%) и 1 (6,7%), в области наружного отверстия уретры — у 1 (6,7%) пациентки группы А. Сочетанное поражение слизистой оболочки малых половых губ и задней спайки наблюдалось у 1 (6,7%) пациентки группы А, слизистой оболочки малых половых губ и наружной поверхности больших половых губ — у 1 (6,7%) пациентки группы Б (рис. 2).

Согласно данным табл. 1 и 2, рецидив аногенитальных бородавок был зарегистрирован у 1 (6,7%) пациентки группы А на визите 4. Рецидивов заболевания на визитах 3 и 5 у пациенток группы А выявлено не было. В группе Б на визите 3 не было выявлено ни одного рецидива заболевания. На визитах 4 и 5 были зарегистрированы рецидивы аногенитальных борода-

вок у 2 (13,3%) и 5 (33,4%) пациенток соответственно, при этом высыпания в большинстве наблюдений локализовались на слизистой оболочке малых половых губ. У 1 (6,7%) пациентки были выявлены папилломатозные высыпания на слизистой оболочке боковых стенок влагалища, при этом до проводимой терапии аногенитальные бородавки локализовались только на слизистой оболочке вульвы. Рецидивы заболевания у 4 пациенток были обусловлены реактивацией ВПЧ 16, 18.

Таким образом, у пациенток группы Б по сравнению с пациентками группы А достоверно чаще были зарегистрированы рецидивы аногенитальных бородавок на момент завершения исследования ($p < 0,05$). Корреляционной зависимости частоты рецидивов заболевания от типа вируса выявлено не было.

Дополнительно в исследовании оценивалась безопасность и переносимость препарата Ингарон. При этом не было выявлено клинически значимых изменений общего анализа крови и биохимических показателей после лечения. При проведении терапии препаратом Ингарон у 1 пациентки через 12 ч. после первой инъекции были зарегистрированы гриппоподобные симптомы (слабость, незначительный озноб), которые разрешились самостоятельно через 24 ч.

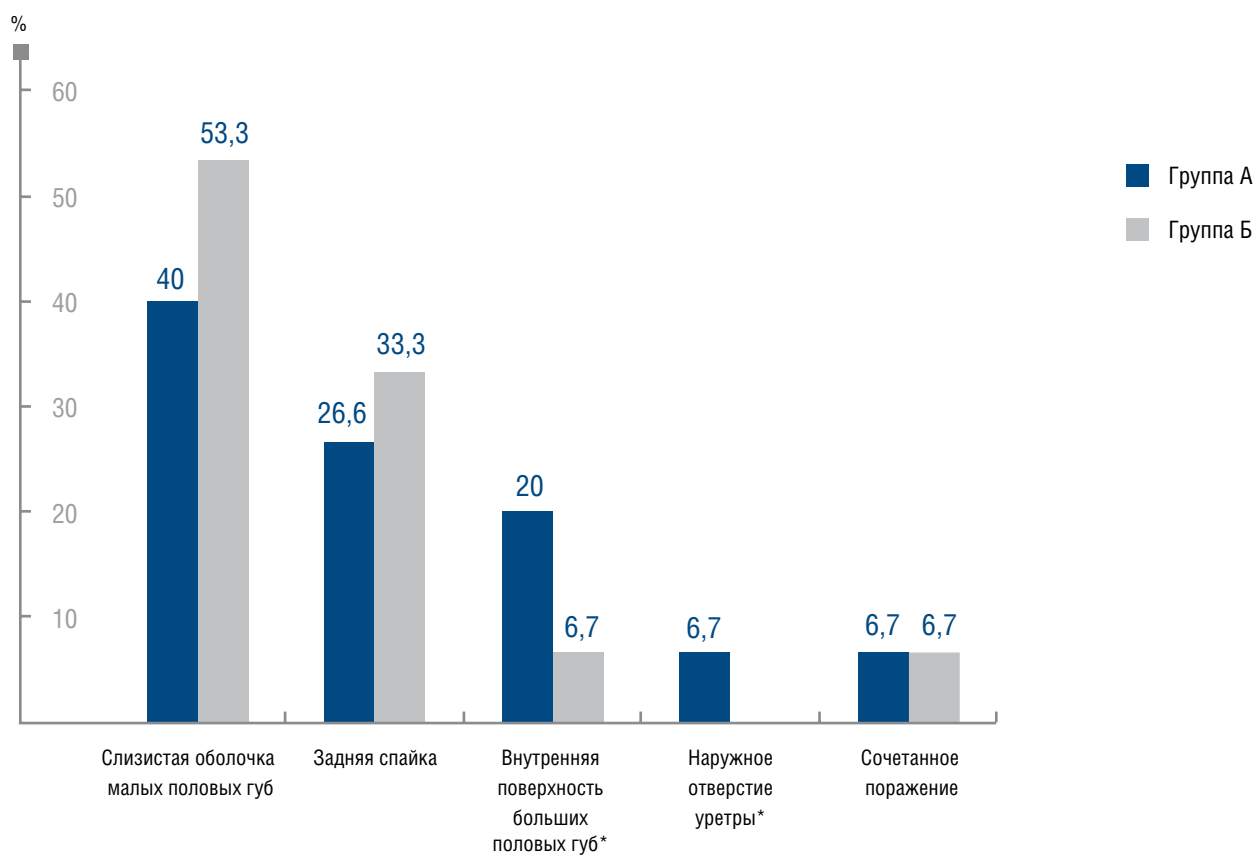


Рис. 2. Локализация аногенитальных бородавок у пациенток исследуемых групп (* $p < 0,05$)

ТАБЛИЦА 1 **Результаты лечения пациенток группы А**

Локализация поражений	Количество пациенток		Рецидив аногенитальных бородавок					
			11-й день исследования (визит 3)		40-й день исследования (визит 4)		100-й день исследования (визит 5)	
	абс.	%	абс.	%	абс.	%	абс.	%
Наружное отверстие уретры	1	6,7	0	0	0	0	0	0
Малые половые губы	6	40	0	0	0	0	0	0
Большие половые губы	3	26,6	0	0	0	0	0	0
Задняя спайка	4	20	0	0	1	6,7	0	0
Малые половые губы и задняя спайка	1	6,7	0	0	0	0	0	0
Всего	15	100	0	0	1	6,7	0	0

ТАБЛИЦА 2

Результаты лечения пациенток группы Б

Локализация поражений	Количество пациенток		Рецидив аногенитальных бородавок					
			11-й день исследования (визит 3)		40-й день исследования (визит 4)		100-й день исследования (визит 5)	
			абс.	%	абс.	%	абс.	%
Малые половые губы	8	53,3	0		2	13,3	3	20
Большие половые губы	1	6,7	0		0		0	
Задняя спайка	5	33,3	0		0		1	6,7
Малые половые губы и большие половые губы	1	6,7	0		0		0	
Боковые стенки влагалища	0		0		0		1	6,7
Всего	15	100	0		2	13,3	5	33,4

Выводы

На основании полученных данных можно сделать вывод об эффективности применения препарата Ингарон в лечении аногенитальных бородавок и предотвращении рецидивов заболевания. После терапии положительные результаты были достигнуты у 93,3% больных. Частота рецидивов аногенитальных бородавок в группе пациенток, получавших комбинирован-

ную терапию (криодеструкция + Ингарон) была достоверно ниже, чем у пациенток группы сравнения (6,7 и 46,7% соответственно). Серьезных нежелательных явлений терапии, а также клинически значимых изменений в общеклиническом и биохимическом анализе крови не зарегистрировано, что свидетельствует о хорошей переносимости и безопасности терапии препаратом Ингарон. ■

Литература

- Workowski K.A., Berman S. Centers for Disease Control and Prevention (CDC). Sexually transmitted diseases treatment guidelines. 2010. MMWR Recomm Rep 2010 Dec 17; 59 (RR-12): 1—110.
- Fairley C.K., Donovan B. What can surveillance of genital warts tell us? *Sexual health* 2010 Sep; 7(3): 325—7.
- Buck W., Warts H. J. (genital). *Clinical evidence* 2010; 2010.
- von Krogh G., Lacey C.J., Gross G. et al. European guideline for the management of anogenital warts. *International journal of STD & AIDS* 2001 Oct; 12 Suppl 3: 40—7.
- Shavit O., Raz R., Stein M. et al. Evaluating the Epidemiology and Morbidity Burden Associated with Human Papillomavirus in Israel: Accounting for CIN1 and Genital Warts in Addition to CIN2/3 and Cervical Cancer. *Applied health economics and health policy* 2012 Mar 1; 10 (2): 87—97.
- Ozgul N., Tuncer M., Abacioglu M. et al. Estimating Prevalence of Genital Warts in Turkey: Survey among KETEM-affiliated Gynecologists across Turkey. *Asian Pacific journal of cancer prevention: APJCP* 2011; 12 (9): 2397—400.
- Киселев В.И., Киселев О.И. Этиологическая роль вируса папилломы человека в развитии рака шейки матки: генетические и патогенетические механизмы. *Цитокины и воспаление* 2003; 2: 4: 31—38.
- British Association for Sexual Health and HIV. United Kingdom national guideline for the management of anogenital warts, 2007. 1999 Aug (revised 2007 Jan). NGC:006017.
- Кубанов А.А. Современные подходы к лечению папилломавирусной инфекции кожи и слизистых оболочек. *Вестн. дерматол. и венерол.* 2005; (4): 8—12.
- Роговская С.И. Папилломавирусная инфекция гениталий: роль интерферонов в патогенезе и лечении // *Гинекология* 2003; 5: 16—21.
- Савочкина А.Ю., Телешева Л.Ф., Плеханова Е.В. и др. Особенности некоторых показателей иммунитета репродуктивного тракта у женщин с генитальной инфекцией. *Актуальные вопросы современной науки: Тез. докл. Самара* 2001; 67.
- Коломеец Л.А., Уразова Л.Н., Севастьянова Н.В. и др. Клинико-морфологические аспекты цервикальной папилломавирусной инфекции // *Вопр. онкол.* 2002; 1: 43—46.
- Долгушин И.И., Телешева Л.Ф., Савочкина А.Ю. и др. Провоспалительные цитокины цервикального секрета и сыворотки крови у женщин с генитальной инфекцией // *Журн. микробиол. эпидемиол. иммунобиол.* 2004; 4: 43—45.
- Роговская С.И. Папилломавирусная инфекция гениталий: роль интерферонов в патогенезе и лечении // *Гинекология* 2003; 5: 16—21.
- Cantin E., Tanamachi B., Openshaw H. Gamma interferon (IFN-gamma) receptor null-mutant mice are more susceptible to herpes simplex virus type 1 infection than IFN-gamma ligand null-mutant mice. *J Virol* 1999 Jun; 73 (6): 5196—200.